

Misgav-Ladach-Sectio

Operationsmethode im Detail

MICHAEL STARK

Während zukünftig die meisten Bauchoperationen endoskopisch durchgeführt werden, bleibt die Sectio eine der wenigen Laparatomien – in einer Zeit, in der der Anteil der Kaiserschnitte stetig zunimmt. Deshalb war es wichtig, diese Operation zu optimieren und mittels evidenzbasierter Studien Standards festzulegen. Prof. Michael Stark hat eine Methode entwickelt, bei der er jeden einzelnen Schritt auf seine Notwendigkeit und auf die Art seiner Ausführung prüfte. Diese Operationsmethode zeigt gegenüber den traditionellen Sectio-Methoden bedeutende Vorteile.

Im Jahr 1897 beschrieb Johannes Pfannenstiel den Unterbauchquerschnitt. Bis dahin waren alle abdominalen Operationen sowie die Kaiserschnitte mit einem Längsschnitt durchgeführt worden. Der Schnitt nach Pfannenstiel bietet nicht nur ästhetische Vorteile im Vergleich zum Längsschnitt, sondern er ist auch mit weniger Wundheilungsstörungen und Verwachsungen verbunden [2].

Der Schnitt nach Pfannenstiel respektiert jedoch die anatomischen Schichten nicht. So werden z. B. Blutgefäße durchtrennt, und da die Faszie unterhalb der Linea arcuata geöffnet wird, muss sie traumatisch vom M. pyramidalis abgetrennt werden.

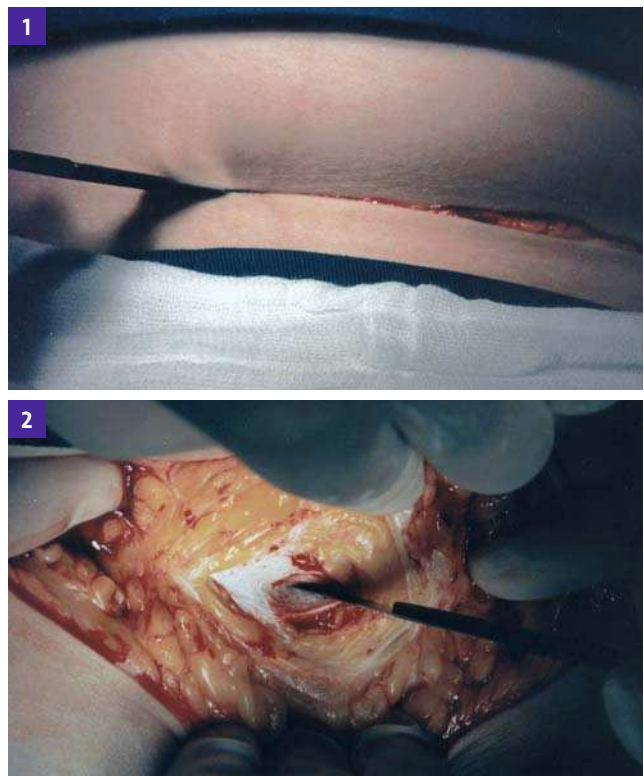
Alternative Laparotomie

In seinem Buch über die Hysterektomie von 1972 präsentierte Sidney Joel Joel-Cohen einen alternativen Querschnitt [3]. Dabei wurde die Faszie oberhalb der Linea arcuata durchtrennt, wo sie gegenüber der Bauchmuskulatur beweglich ist. Ein zusätzlicher Vorteil dieser Schnittführung ist, dass der Geburtshelfer eine größere Öffnung und damit einen optimalen Zugang zum Operationssitus hat, wenn dies notwendig ist.

Ich habe diesen Querschnitt mit einigen Modifikationen für die Sectio übernommen (Misgav-Ladach-Methode, vgl. Kasten) und es konnte nachgewiesen werden, dass dieser gegenüber dem Pfannenstielschnitt mit geringerer febriler Morbidität assoziiert ist [4]. Die Schnittführung verläuft 3 cm unterhalb der gedachten Linie zwischen den beiden Spinae iliacae anteriores (Abb. 1). Die Schnittlänge hängt dabei von der geschätzten Größe des Kindes und den anatomischen Verhältnissen ab und sollte vor dem Eingriff bestimmt und markiert werden.

Ein rechtshändiger Geburtshelfer sollte auf der rechten Seite der Gebärenden stehen. Es ist für ihn leichter, das Kind mit seiner rechten Hand zu entwickeln, und beim Nähen des Uterus wird die Spitze der Nadel von der Blase weggeführt.

Hautlinien beachten: Um bessere kosmetische Ergebnisse zu erzielen, wird der Schnitt entlang den Langerschen Hautlinien geführt. Um diese sichtbar zu machen, erfolgt durch den Ge-



© 1–10, Prof. Dr. Michael Stark, Berlin

Abb. 1: Schnittführung 3 cm unterhalb der Linie zwischen den Spinae iliacae anteriores superiores. Die Länge des Schnitts ist abhängig von der Größe des Kindes und den anatomischen Verhältnissen.

Abb. 2: Die Fascia transversalis wird mit dem Skalpell nur auf einer Breite von 5–6 mm eingeschnitten.

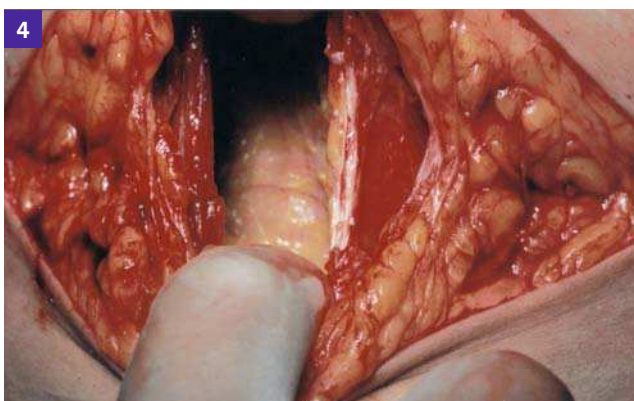
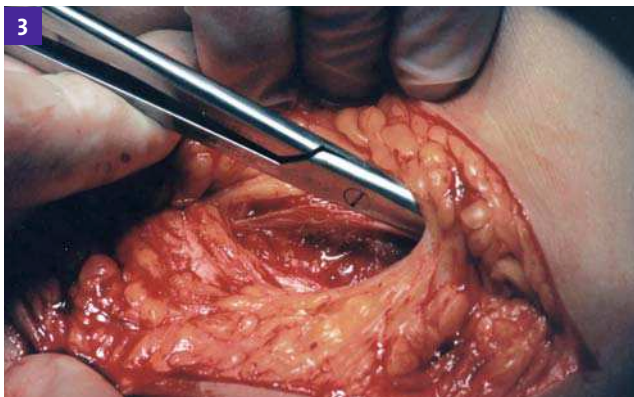


Abb. 3: Die Faszie wird unterhalb des subkutanen Fettgewebes und der Blutgefäße mit einer geraden Schere mit abgerundeten Spitzen quer eröffnet.

Abb. 4: Der Geburtshelfer zieht den oberen und unteren Fasziendrand nach kranial bzw. kaudal auseinander.

birthshelfer (mit dem Daumen der linken Hand beim linken Grenzpunkt der markierten Schnittlinie) eine laterale Verschiebung der Haut, bis die Linien erkennbar werden.

Schnitt durch Kutis und Subkutis: Es erfolgt zunächst nur ein oberflächlicher Schnitt durch die Kutis, dabei ist meist keine Blutungsstillung nötig. Die Subkutis wird dann in der Mitte des Hautschnitts ca. 3–4 cm breit vertieft, bis die Fascia transversalis erkennbar wird.

Eröffnung der Faszie

Mit der Spitze des Skalpells wird ein Querschnitt von 5–6 mm in der Faszie geführt (Abb. 2). Die longitudinalen Blutgefäße verlaufen lateral zur Mittellinie des Bauches, Blutungen sind hier unwahrscheinlich. Danach erfolgt mithilfe einer geraden Schere mit abgerundeten Spitzen die Öffnung der Faszie – unterhalb des subkutanen Fettgewebes und der Blutgefäße. Die Schere sollte dabei nur 3 mm geöffnet sein, ein Scherblatt wird oberhalb, das andere unterhalb der Faszie angesetzt (Abb. 3).

Die Schere wird zunächst von der Mitte nach links, dann von der Mitte nach rechts geschoben. Es sollte dabei eine kontinuierliche Schubbewegung vorgenommen werden. Die Krümmung der Bauchmuskulatur und damit der Faszie muss berücksich-

Misgav-Ladach-Methode

Der Name Misgav-Ladach bedeutet so viel wie „Festung für Unterprivilegierte“. Unter diesem Namen wurde von jüdischen Gemeinschaften 1854 eine Klinik in Jerusalem gegründet, die mittellose Patienten aufnahm und ihnen eine gute medizinische Behandlung zukommen ließ.

Prof. Dr. Michael Stark war 18 Jahre lang Direktor dieser Klinik und Chefarzt der Abteilung für Gynäkologie und Geburtshilfe. Die von ihm evaluierte Methode des sogenannten „sanften Kaiserschnitts“ erhielt den Namen der Klinik und wurde 1994 zum ersten Mal auf der Konferenz der Fédération Internationale de Gynécologie et d’Obstétrique (FIGO) in Montreal präsentiert [1]. Das Verfahren wird mittlerweile weltweit angewendet, seine Vorteile wurden in mehreren wissenschaftlichen Arbeiten aus der ganzen Welt nachgewiesen.

sichtigt werden. Der obere und untere Rand der durchtrennten Faszie werden mit beiden Zeigefingern so weit auseinander gezogen, bis der Assistent zwei Finger unter die Mm. recti einführen kann (Abb. 4).

Dehnung der Muskulatur und der Blutgefäße

Geburtshelfer und Assistent ziehen jeweils mit Zeige- und Mittelfinger in einer koordinierten gleichzeitigen Bewegung die Muskulatur zu sich heran. Die Muskulatur sollte kontinuierlich, langsam und konstant auseinandergezogen werden, um Risse zu vermeiden. Die Längsstrukturen, Blutgefäße und Muskeln sind vergleichbar mit einer Saite eines Musikinstruments: Sie besitzen kaum Längselastizität, sind aber lateral gut beweglich. Der Geburtshelfer und der Assistent müssen dabei ein Gefühl für die individuelle Spannungsfähigkeit des Gewebes entwickeln.

Meist lässt sich diese Dehnung mit zwei Fingern leicht durchführen. Bei übergewichtigen Patientinnen oder bereits zuvor erfolgten Kaiserschnitten ist mitunter eine höhere Zugkraft erforderlich. In diesen Fällen sollten vier Finger (jeweils zwei Finger der linken über denen der rechten Hand) zum Ziehen verwendet werden.

Eröffnung von Peritoneum parietalis

Konventionell wird das parietale Peritoneum mit einem Skalpell oder einer Schere durchtrennt. Bestehen aber Verwachsungen, so ist eine Verletzung der darunterliegenden Strukturen möglich. Speziell beim Kaiserschnitt kommt noch hinzu, dass dieser Eingriff oft in Eile durchgeführt werden muss und diese Komplikationsgefahr noch weiter zunimmt.

Bei der Misgav-Ladach-Methode öffnet der Geburtshelfer durch wiederholte Dehnung mit beiden Zeigefingern das Peritoneum so lange, bis eine Öffnung entstanden ist. Danach werden die Ränder dieser Öffnung nach oben und unten gezogen: Das Peritoneum öffnet sich dabei transversal [5].

Keine Bauchtücher: Beim Eingriff sollten keine Bauchtücher verwendet werden, denn sie reizen die Gedärme, bewirken ein mesotheliales Trauma, lokale Entzündungen und führen zu

Verwachsungen. Fruchtwasser, das in die Bauchhöhle fließt, wirkt zusätzlich bakterio­statisch.

Es konnte gezeigt werden, dass über 90 % der Patientinnen, die innerhalb eines Zeitraums von drei Jahren zum zweiten Mal operiert wurden, Verwachsungen hatten. Bei zwei Drittel der Verwachsungen waren Textilreste der Bauchtücher nachweisbar [6].

Eröffnung von Peritoneum viszerale und Uterus

In den Unterbauch wird ein Handspekulum eingeführt und das viszerale Peritoneum mit dem Skalpell durchtrennt. Dabei sollte der Assistent das Spekulum koordiniert bewegen, sodass sich die Spitze des Skalpells immer in der Mitte des Spekulums befindet. Anschließend legt der Geburtshelfer seine beiden Zeigefinger hinter die Plica vesicalis und zieht sie nach unten. So entsteht ein Zugang zum unteren Uterinsegment.

Uterotomie: Der Uterus wird mit einem Skalpell quer in einer Länge von 2–3 cm eingeschnitten. Der Geburtshelfer sollte, um Verletzungen des Kindes zu vermeiden, dabei nur zwei Drittel der Uteruswand einschneiden. Danach führt er den rechten Zeigefinger in den Uterus ein. Anschließend erfolgt eine stumpfe Eröffnung des unteren Uterinsegments quer mit rechtem Daumen und linkem Zeigefinger (Hände in Pronationsstellung). Eine Studie von Magann et al. hat gezeigt, dass die Uterotomie mit scharfen Instrumenten zu mehr Blutungen während und nach der Operation führt [7].

Geburt und Ablösung der Plazenta

Der Geburtshelfer führt seine rechte Hand unter den vorangehenden Teil des Kindes, um die Entwicklung in die optimale Richtung zu fördern (Abb. 5). Der Assistent drückt dabei auf den Uterusfundus.

Die Nabelschnur wird durchtrennt und die Ablösung der Plazenta ist durch Zug an der Nabelschnur (gleichzeitiger Druck auf den Fundus) oder durch manuelle Entfernung möglich. Bei der Misgav-Ladach-Methode wird die spontane Lösung bevorzugt, da Studien mit diesem Verfahren weniger Infektionen und geringeren Blutverlust nachwiesen [8, 9].

Verschluss des Uterus

Der Uterus wird vorzugsweise außerhalb der Bauchhöhle genäht (Abb. 6). Dabei kann die Gebärmutter besser mit beiden Händen komprimiert werden. Zudem besteht bei der Naht ein geringeres Verletzungsrisiko des Intestinums und die Ovarien können leicht inspiziert werden. Während viele Geburtshelfer den Uterus zweischichtig nähen, erfolgt die Naht bei der Misgav-Ladach-Methode nur einschichtig.

Der Uterus verliert nach der Geburt sehr schnell an Größe. Auch das untere Segment zieht sich zusammen, sodass nach wenigen Tagen die Nähte sowieso frei über der Uterotomie verlaufen. Je mehr Nahtmaterial verwendet wird, desto mehr Fremdkörperreaktionen gibt es, die den physiologischen Heilungsprozess stören können.

Es wird eine kontinuierliche überwendliche Naht bevorzugt, die mit einer großen runden Nadel mit einem Kreisdurchmesser von 8 cm gesetzt wird (Abb. 7). Die Naht beginnt auf

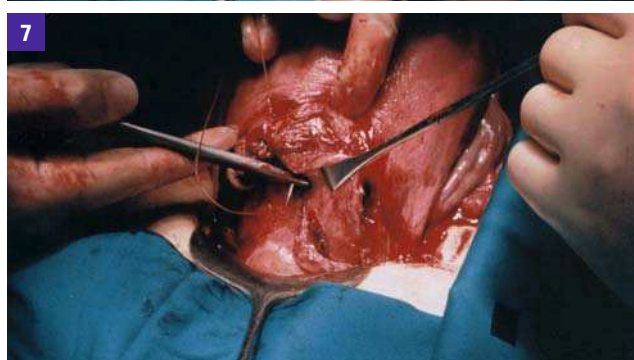
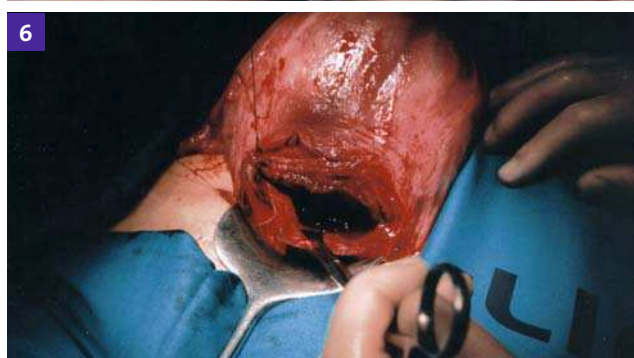
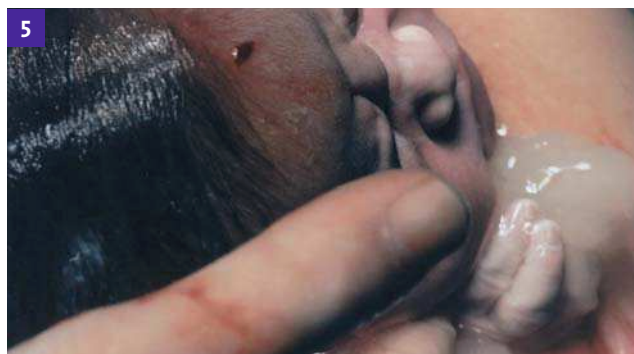
Abb. 5: Die rechte Hand des Operateurs liegt unter dem vorangehenden Teil des Kindes und unterstützt seine Entwicklung.

Abb. 6: Nähen des Uterus vorzugsweise außerhalb der Bauchhöhle

Abb. 7: Der Uterus wird mit einer einschichtigen überwendlichen Naht verschlossen.

der Seite des Geburtshelfers, damit seine Hände sich nicht mit denen des Assistenten kreuzen, wird zur gegenüberliegenden Seite und nochmals 1–2 cm zurückgeführt. Würde das Ende der Naht direkt am Ende der Uterotomie liegen, könnte es bei einer Lockerung zu Blutungen kommen.

Peritoneum und Faszie

Nicht koaguliertes Blut wird in der Peritonealhöhle belassen und kann so in kurzer Zeit resorbiert werden. Lange Zeit war in der Chirurgie das Vernähen sämtlicher eröffneter Schichten die Regel. Dies galt auch für das Peritoneum, bei dem keine direkte Adaptation wie bei der Hautnaht möglich ist. Harold Ellis konnte nachweisen, dass bei der Peritonealnaht vaskuläre Brücken entstehen, die zu Verwachsungen führen [10].

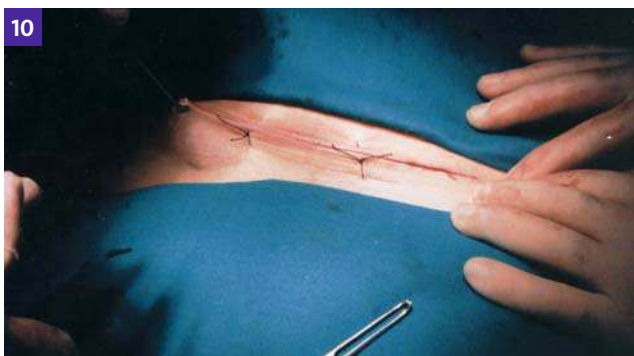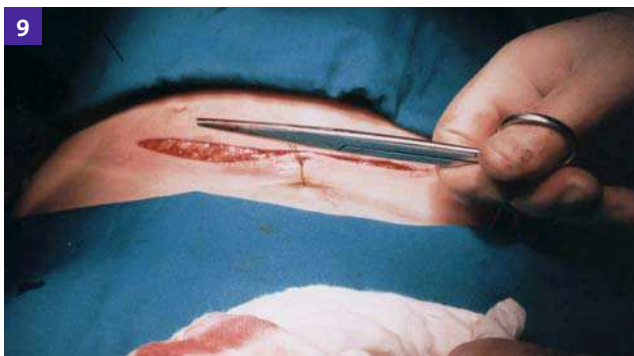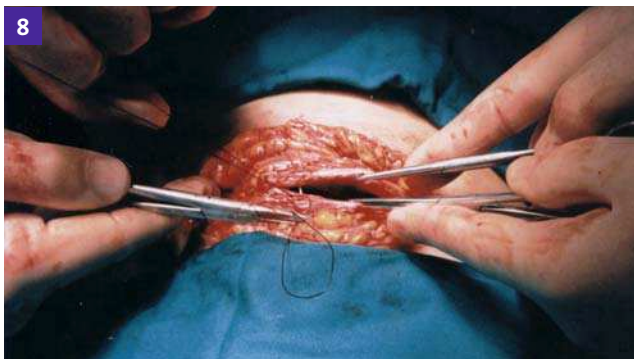


Abb. 8: Verschluss der Faszie durch eine kontinuierliche Naht

Abb. 9: Verschluss von Subkutis und Kutis mit großer Nadel und Rückstichnähten nach Donati

Abb. 10: Die Haut wird nur mit drei Nähten verschlossen: eine mittlere Naht und zwei Nähte jeweils 3 cm entfernt vom Ende des Schnitts.

Er wies auch nach, dass ein neues Peritoneum innerhalb kurzer Zeit von den Coelomzellen, die sich unter der Bauchmuskulatur befinden, gebildet wird [10]. Bei der Misgav-Ladach-Methode bleiben das viszerale und das parietale Peritoneum offen. Dies verkürzt unter anderem die Operationszeit und hat keine nachteiligen Effekte gezeigt [11].

Faszienverschluss: Die Faszie wird mit einer kontinuierlichen Naht – wie auch bei der Uterusnaht – vom Geburtshelfer in Richtung des Assistenten verschlossen, damit sich seine Hände nicht mit denen des Assistenten kreuzen (Abb. 8). Der Knoten auf der rechten Seite der Gebärenden kommt unterhalb der Faszie zu liegen. Damit wird eine Fremdkörperreaktion verhindert und die subkutane Empfindlichkeit reduziert.

Hautnaht

Bei der Misgav-Ladach-Methode werden möglichst wenige Nähte verwendet, um das Risiko der Entstehung von Hämatomen und Seromen möglichst gering zu halten. Subkutis und Kutis werden deshalb nur mit drei Rückstichnähten nach Donati verschlossen (Abb. 9).

Die erste Naht erfolgt in der Mitte des Schnitts, die beiden anderen jeweils 3 cm vom Schnittende entfernt (Abb. 10). Diese seitlichen Nähte sollten bereits nach 48 Stunden entfernt werden, um die Schmerzen zu reduzieren (Der Schmerz wird dadurch verursacht, dass nach der Operation eine Schwellung des Gewebes auftritt, das unelastische Nahtmaterial aber nicht nachgibt). Am fünften postoperativen Tag sollte die mittlere Hautnaht entfernt werden.

Fazit

Die Misgav-Ladach-Methode bietet Vorteile gegenüber dem traditionellen Vorgehen bei der Sectio. Die Faszie wird auf einer Ebene durchtrennt, auf der sie frei über dem Muskel beweglich ist. Geburtshelfer und Assistent ziehen die Bauchmuskulatur manuell zur Seite. Das Peritoneum und der Uterus werden durch Dehnung eröffnet. Dies resultiert in einer schnelleren Heilung und einer geringeren Schmerzempfindlichkeit.

Der Uterus wird mit einer Schicht vernäht, das viszerale und das parietale Peritoneum bleiben offen. Bei der Fasziennaht liegt der erste Knoten unterhalb der Faszie, um die Fremdkörperreaktion und die Empfindlichkeit der Subkutis zu reduzieren. Die geringe Anzahl von Hautnähten verringert das Auftreten von Hämatomen und Seromen.

Literatur

1. Stark M. Technique of cesarean section: Misgav Ladach method. In: Popkin DR, Peddle LJ (eds): Women's Health Today. Perspectives on current research and clinical practice. Proceedings of the XIV World Congress of Gynaecology and Obstetrics, Montreal. Parthenon Publishing group, New York, 81–5
2. Ma YY et al. Clinical observation of Stark cesarean section as secondary abdominal surgery. *Zhonghua Fu Chan Ke Za Zhi* 2005; 40: 729–31
3. Joel-Cohen SJ. Abdominal and vaginal hysterectomy. New techniques based on time and motion studies. William Heinemann Medical Books, London, 170
4. Stark et al. Comparison between the Joel-Cohen and Pfannenstiel incisions in caesarean section. *Eur J Obstet Gynaecol Reprod Biol* 1994; 53: 121–2
5. Stark M. In the era of 'non-closure of the peritoneum', how to open it? (Not every simple method is optimal, but every optimal method is simple). *Acta Obstet Gynecol Scand* 2009; 88: 119
6. Duron JJ et al. Foreign bodies and intra-peritoneal postoperative adhesions. *J Long Term Eff Med Implants* 1997; 7: 234–42
7. Magann EF et al. Intra-operative haemorrhage by blunt versus sharp expansion of the uterine incision at caesarean delivery: a randomised clinical trial. *BJOG* 2002; 109: 448–52
8. Lasley DS et al. The effect of placental removal method of the incidence of postcesarean infections. *AM J Obstet Gynecol* 1997; 176: 1250–4
9. Wilkinson C et al. Manual removal of placenta at caesarean section. *Cochrane Database Syst Rev* 2000; 2: CD000130
10. Ellis H et al. Internal overhealing: the problems of intraperitoneal adhesions. *World J Surg* 1980; 4: 303–6
11. Nabhan AF. Long-term outcomes of two different surgical techniques for caesarean. *Int J Gynaecol Obstet* 2008; 100: 69–75

Prof. Dr. med. Michael Stark

New European Surgical Academy (NESAs)

E-Mail: mstark@nesacademy.org